GIORNATE
CARDIOLOGICHE TORINESI

30° edizione
25-27 ottobre 2018 | Starhotels Majestic, Torino

VALVE OUT THE RING

CPSE CARMECI ANTONINO

ppt.com

CASO CLINICO

R.G. donna 75 anni

- FdR CV: ipertensione arteriosa, diabete mellito tipo II, ex-fumatrice.
- Allergie: nimesulide, diclofenac.
- ANAMNESI PATOLOGICA REMOTA NON CARDIOLOGICA

Epatite C positiva, ernia iatale da scivolamento e gastropatia erosiva,

Diverticolosi, insufficenza renale cronica lieve.

CASO CLINICO

- ANAMNESI CARDIOLOGICA

-1983 chiusura DIA ostium secundum in sternotomia mediana

-1993 reintervento di chiusura DIA per recidiva

-2013 plastica valvola tricuspide con Anello Medtronic Conour 30 in minitoracotomia dx.

-2013 diagnosi di fibrillazione atriale avviata terapia con Warfarin

-2017 dispnea da sforzo per sforzi sempre minori

-10/2017 ETT: VS non dilatato ,con ipertrofia concentrica,FE 55% severa dilatazione biatriale, VDx dilatato, ed ipocinetico ,insufficienza mitralica lieve 2++, esiti di plastica tricuspidalica che mostra insufficienza severa con doppio jet e gradiente VA dx 50mmHg

CASO CLINICO

- Dal reperto ecografico si pone indicazione ad intervento di sostituzione valvolare tricuspidalica
- Riunione HEART TEAM , opta per intervento per via percutanea di Valve in Ring in virtu' delle commorbilita'.

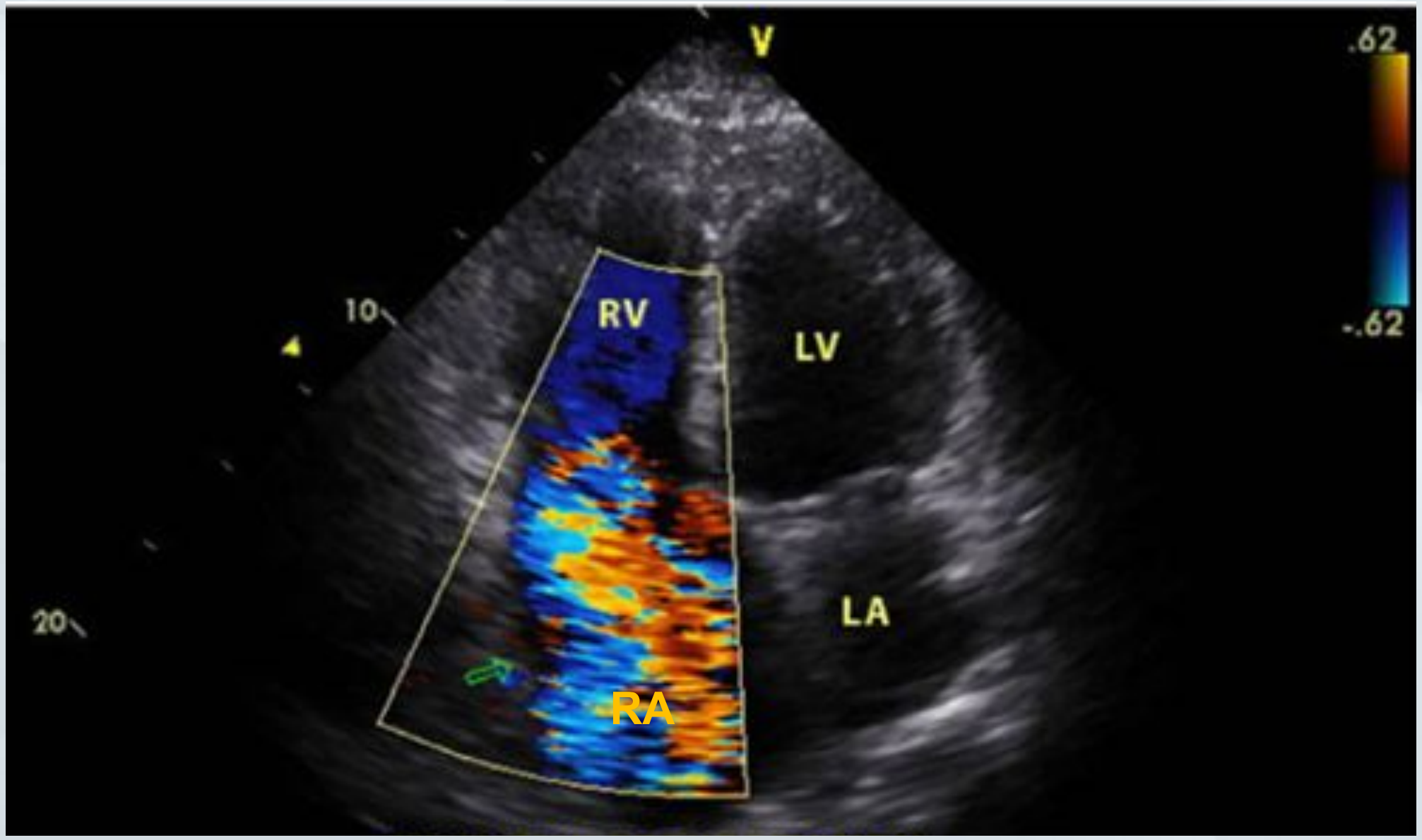

CASO CLINICO

- Tipo di intervento: TAVI VALVE IN RING CONTOUR 30
- Valvola Edwards Sapien 3 26mm
- Isolamento chirurgico vena giugulare dx
- Anestesia generale

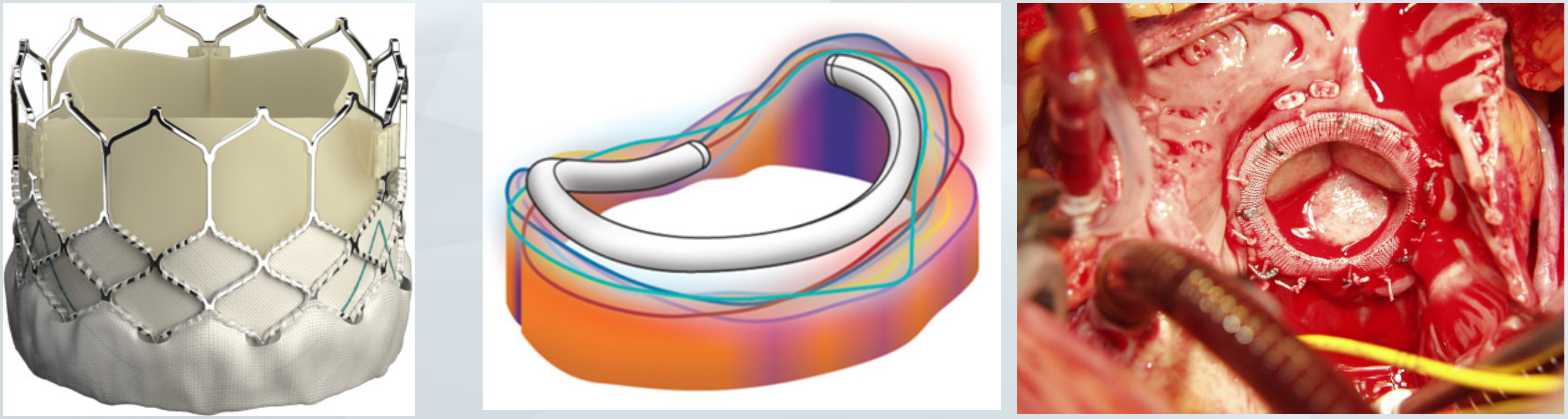

CASO CLINICO

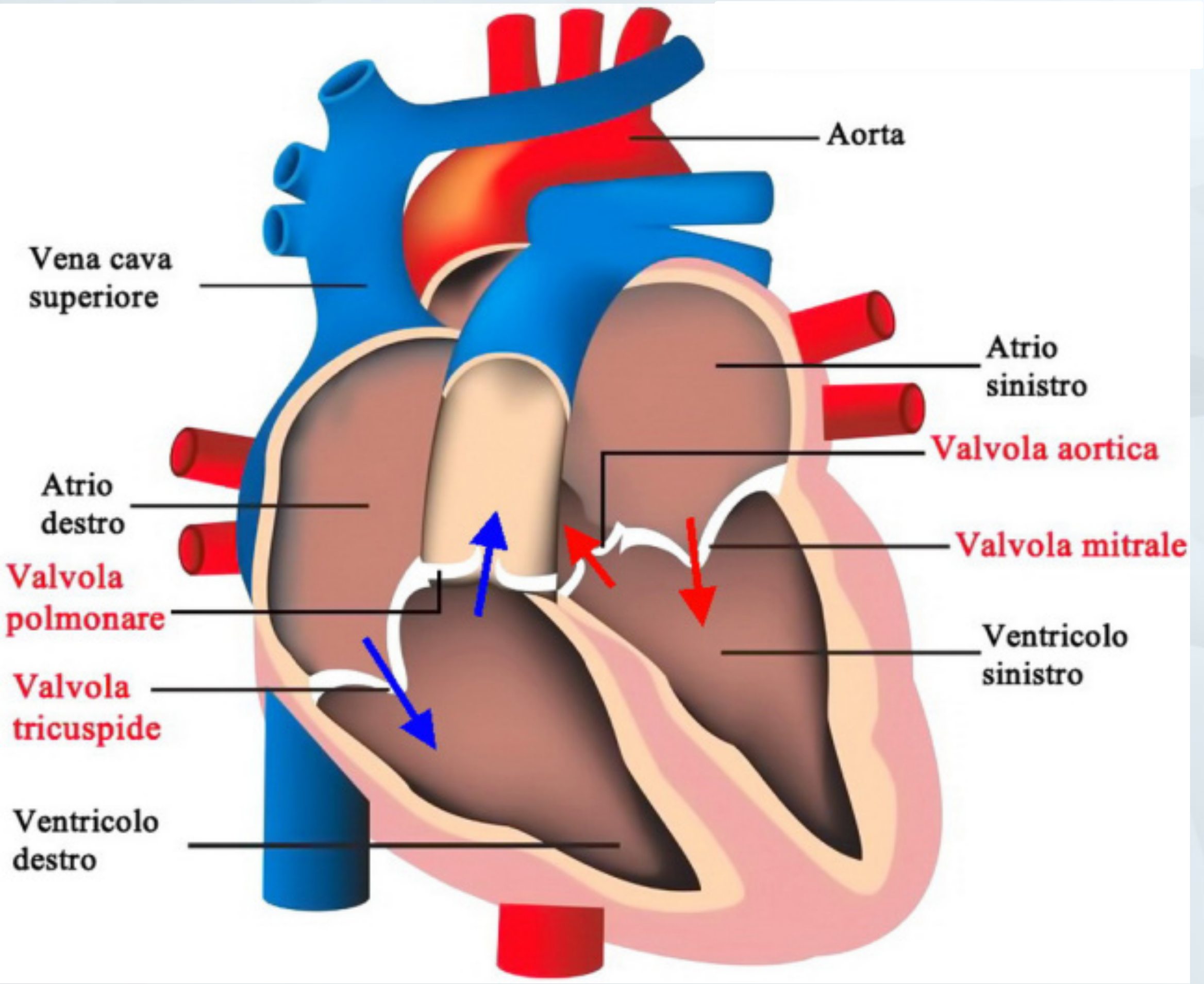
Aorta
Vena cava superiore
Atrio sinistro
Valvola aortica
Atrio destro
Valvola mitrale
Valvola polmonare
Ventricolo sinistro
Valvola tricuspide
Ventricolo destro

CASO CLINICO

- PREPARAZIONE SALA (protocollo TAVI)
- PREPARAZIONE DEL PZIENTE (protocollo TAVI)
- PREPARAZIONE FARMACI (protocollo TAVI)
- PREPARAZIONE STRUMENTARIO EMODINAMICO / CHIRURGICO (protocollo TAVI)
- ORGANIZZAZIONE RISORSE UMANE IN MODALITA' MULTIDISCIPLINARE (protocollo TAVI)

CASO CLINICO

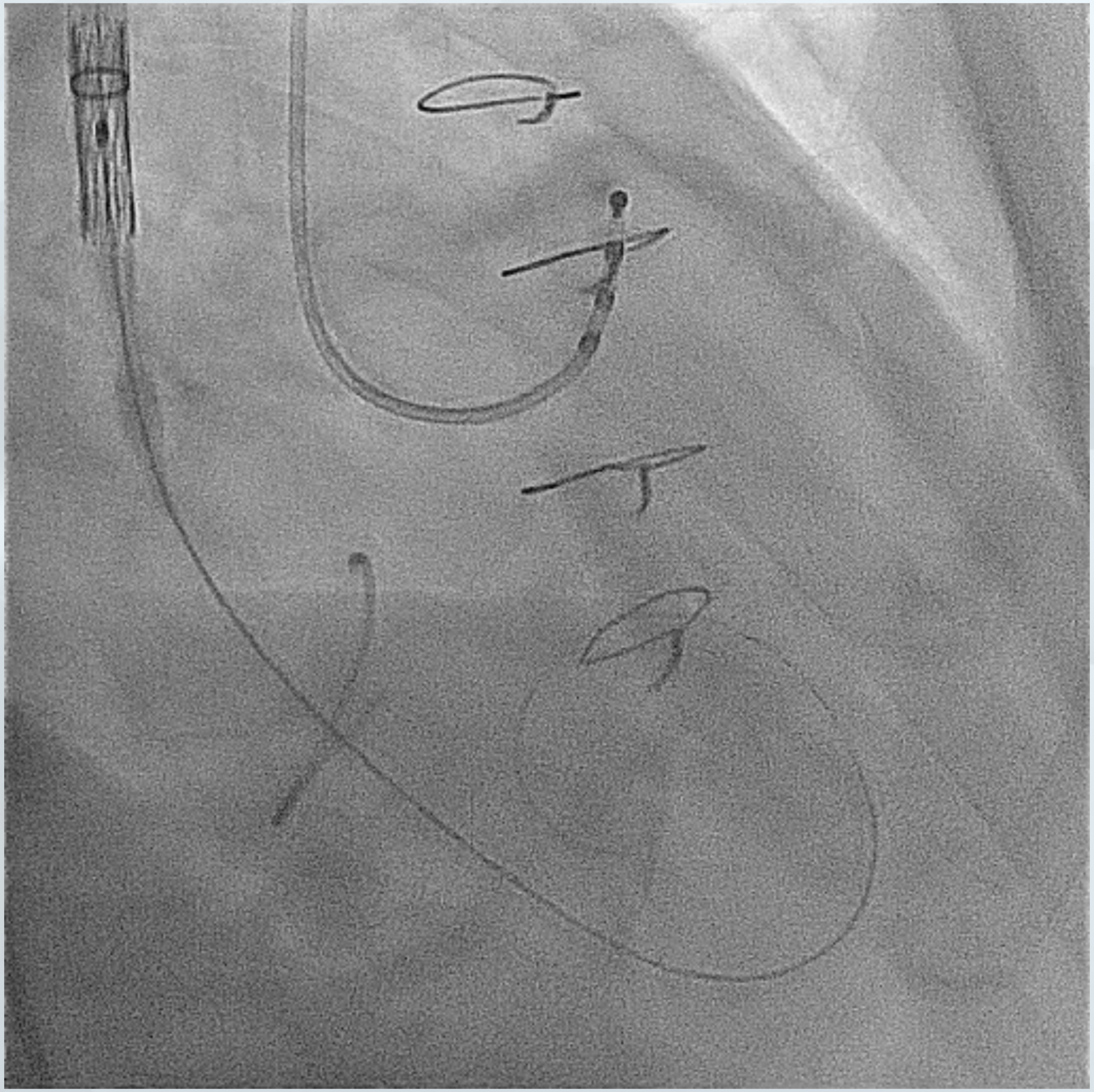

CASO CLINICO

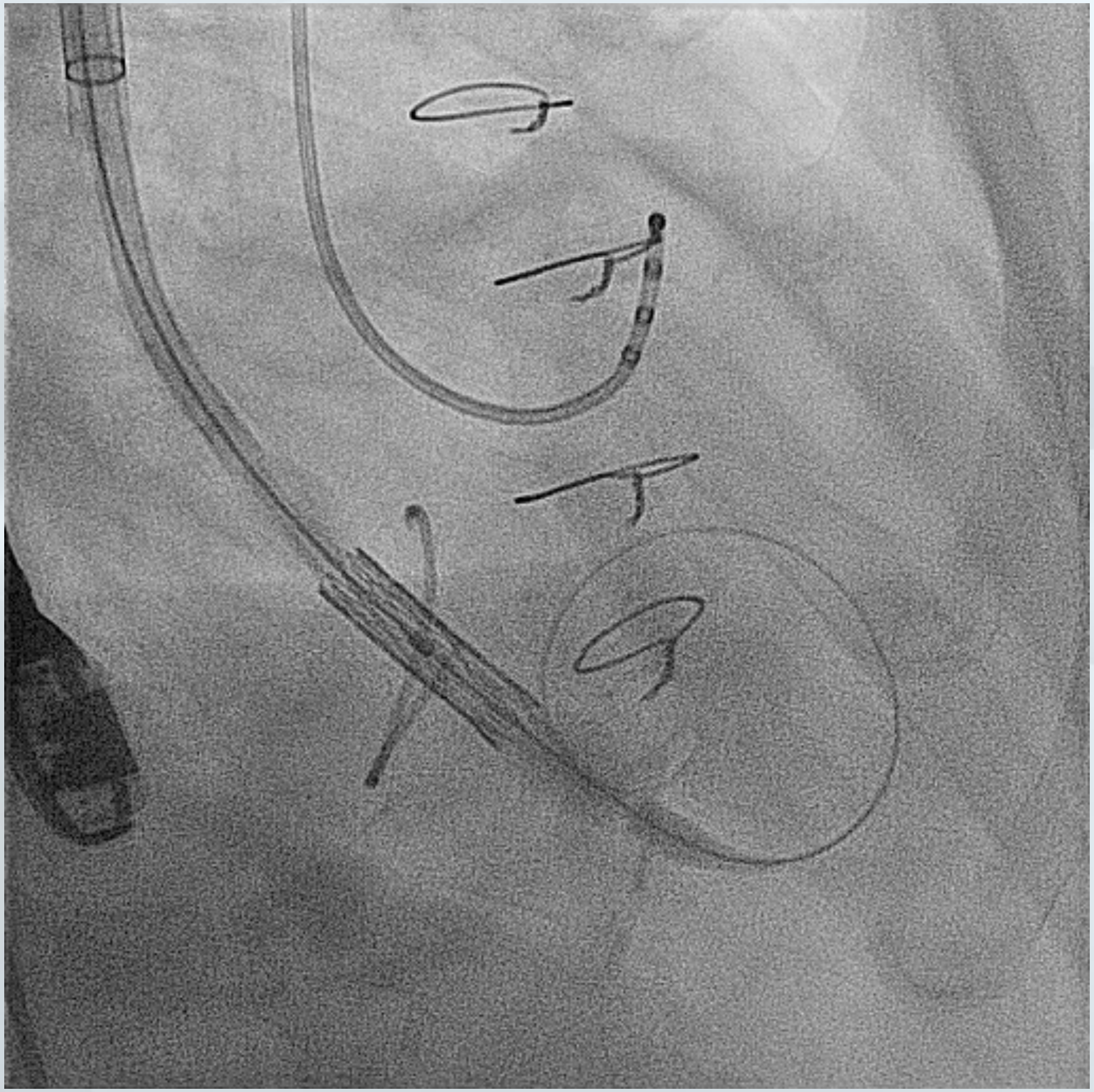

CASO CLINICO

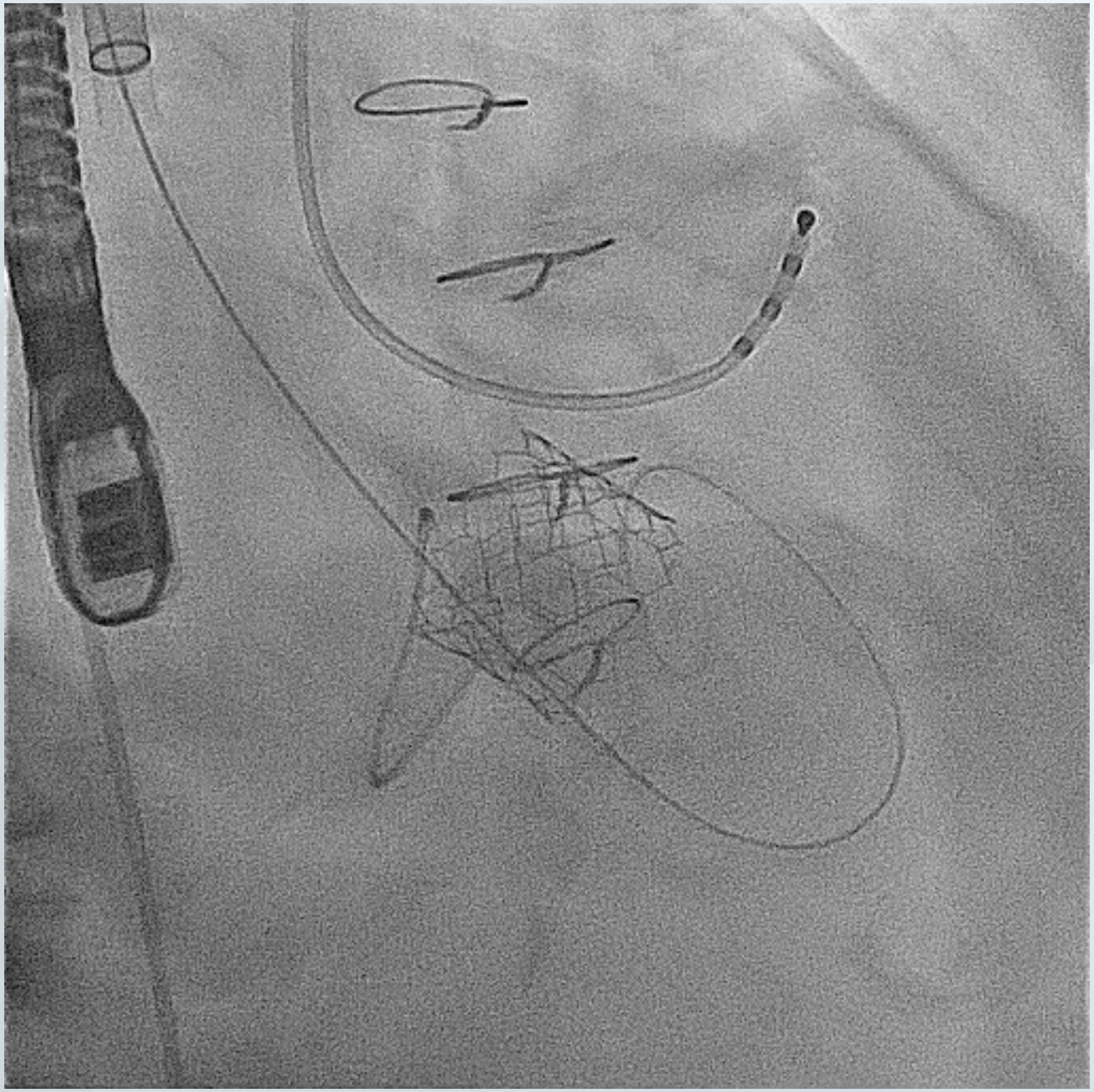

CASO CLINICO

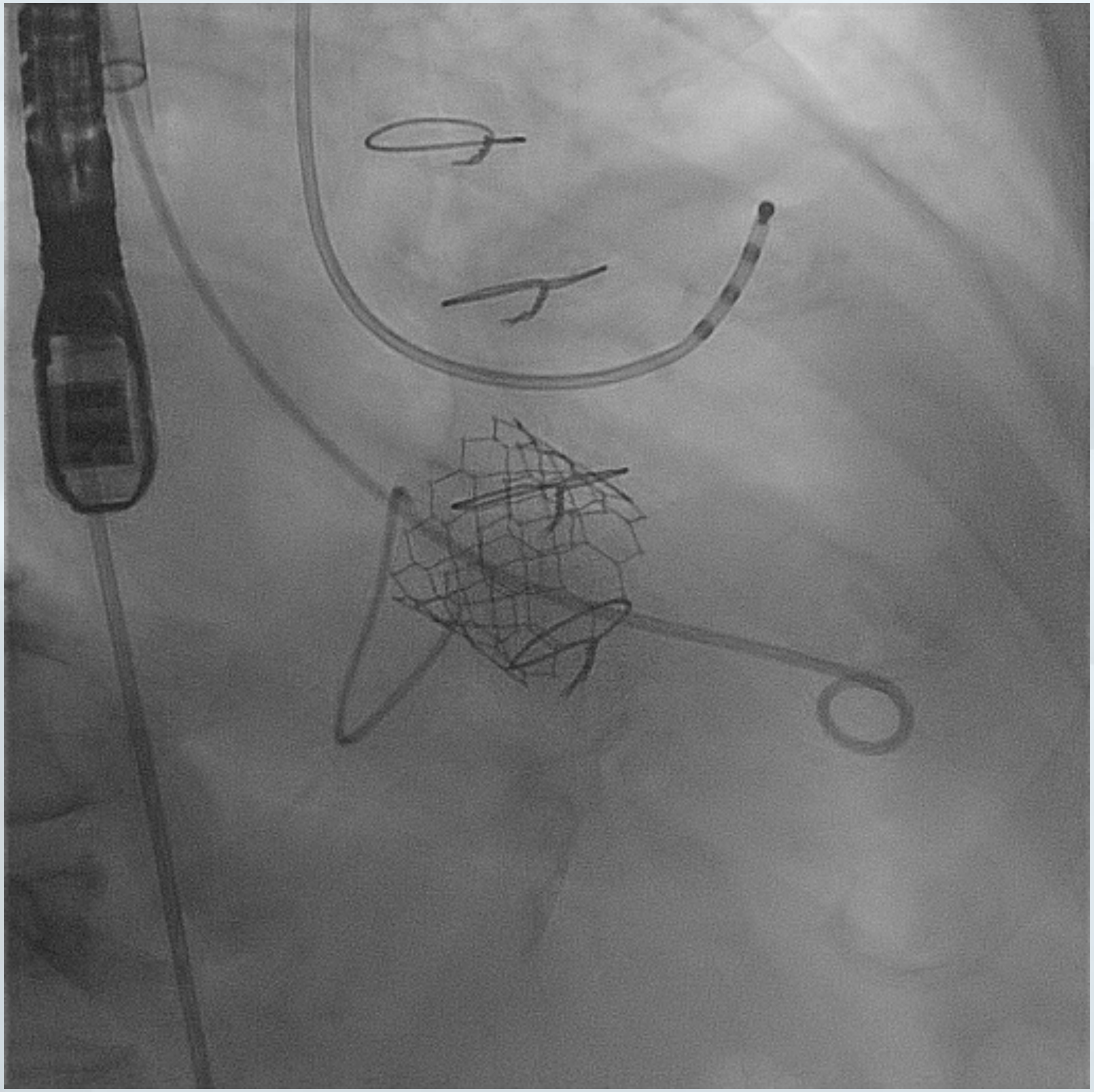

CASO CLINICO

- Il giorno dopo all’ RX torace di controllo si osserva il dislocamento della protesi impiantata.
- La paziente viene riportata in sala di emodinamica per tentativo di riposizionamento della protesi

CASO CLINICO

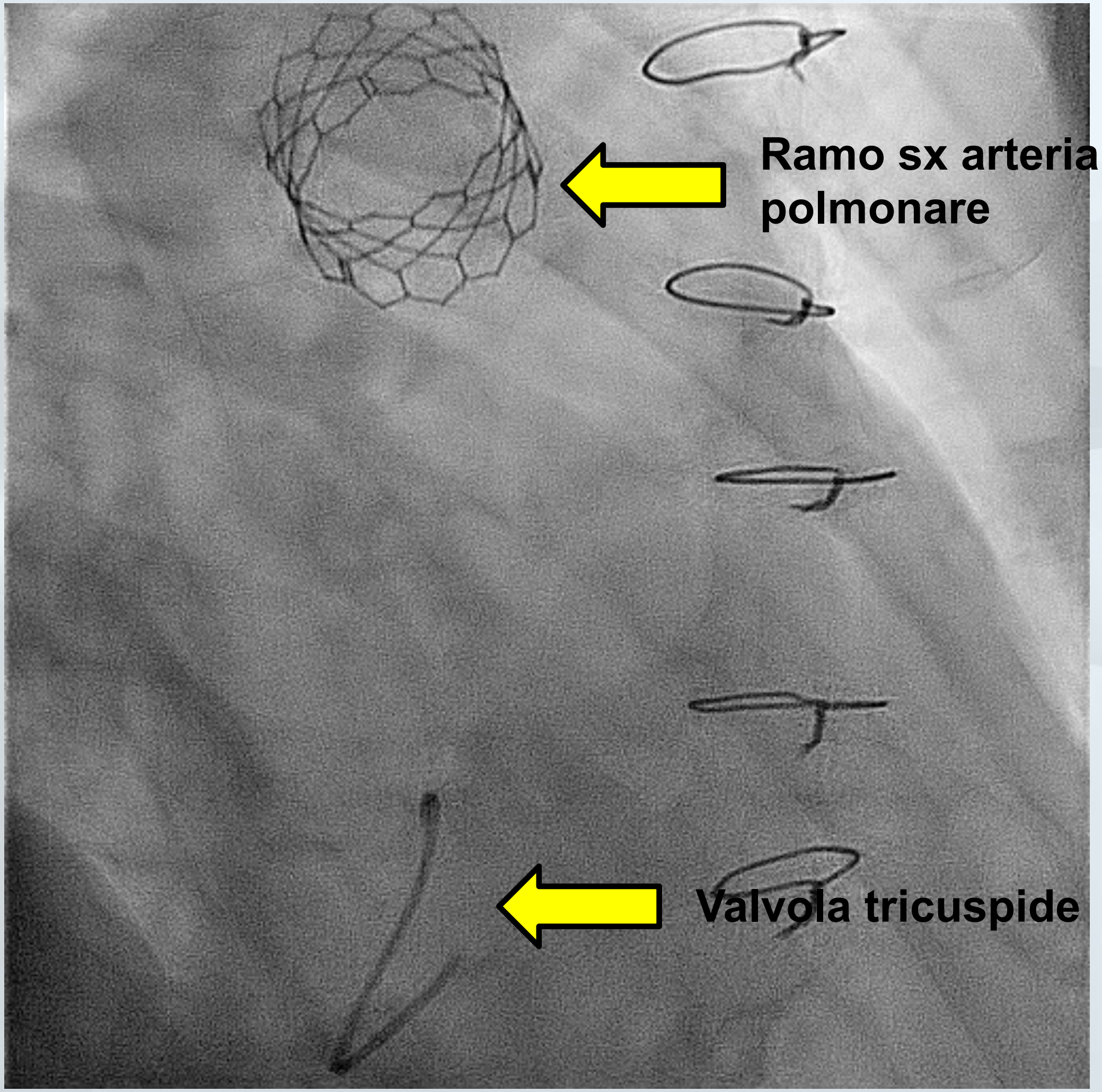

Ramo sx arteria polmonare

Valvola tricuspide

CASO CLINICO

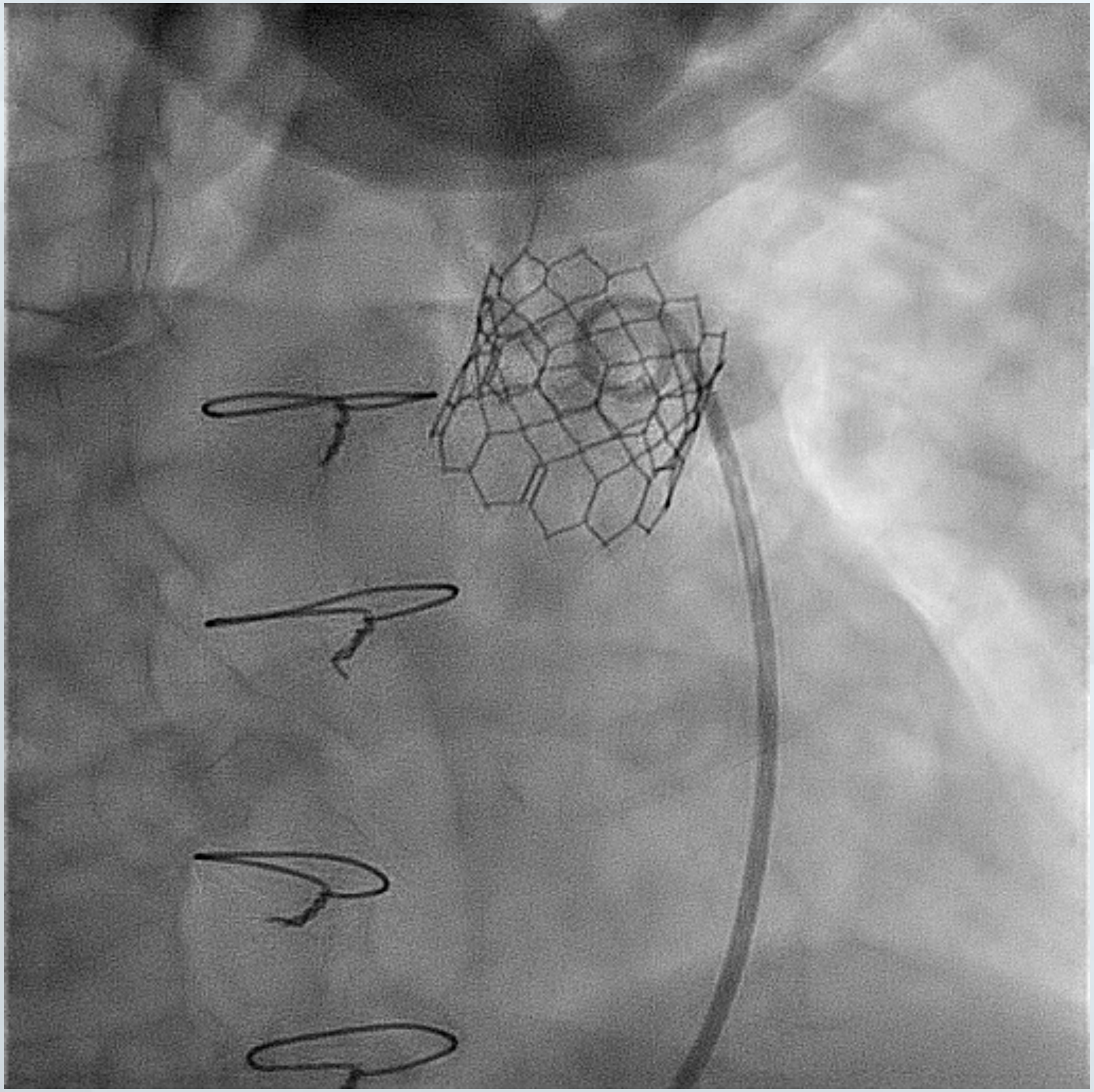

CASO CLINICO

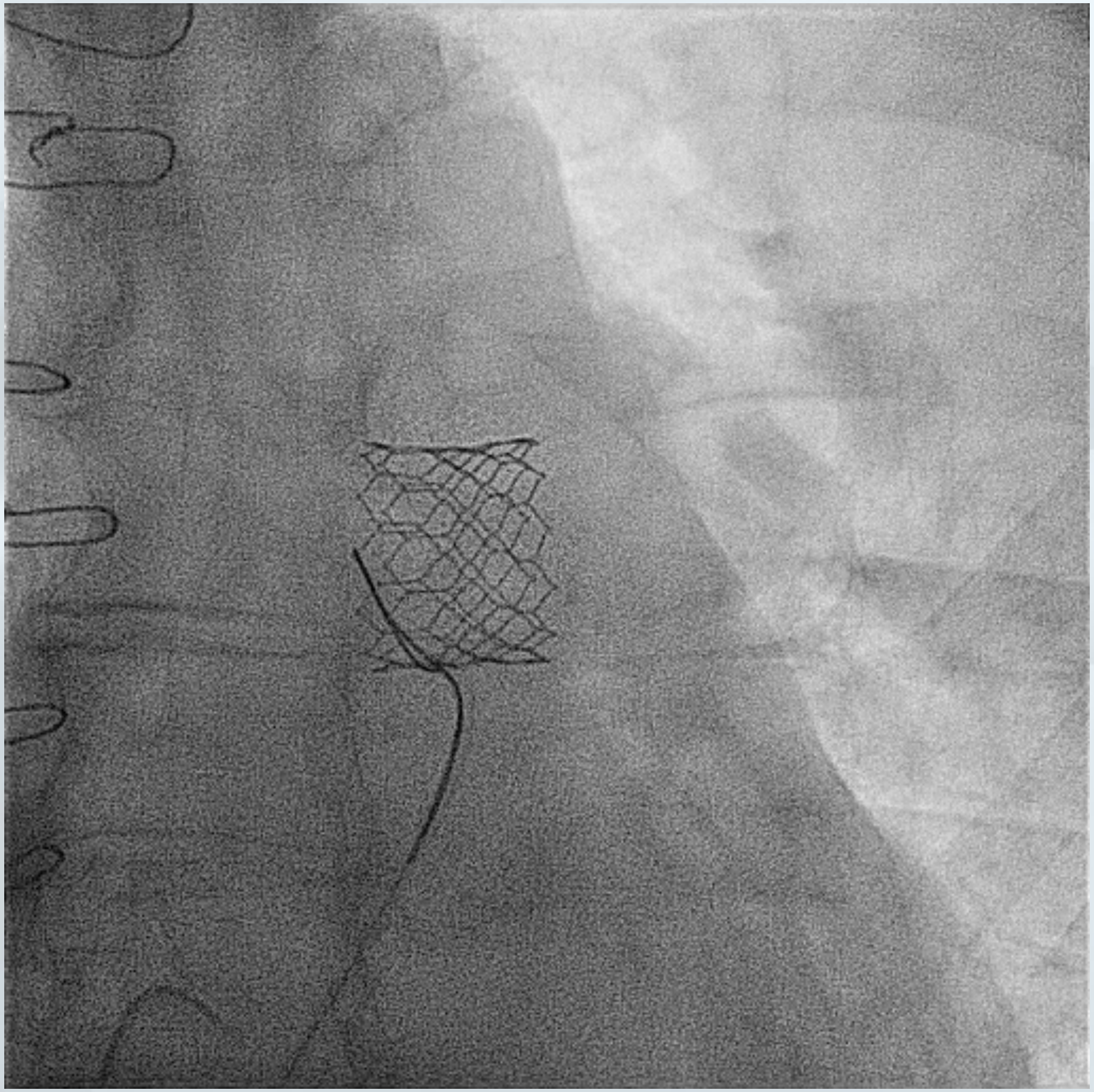

CASO CLINICO

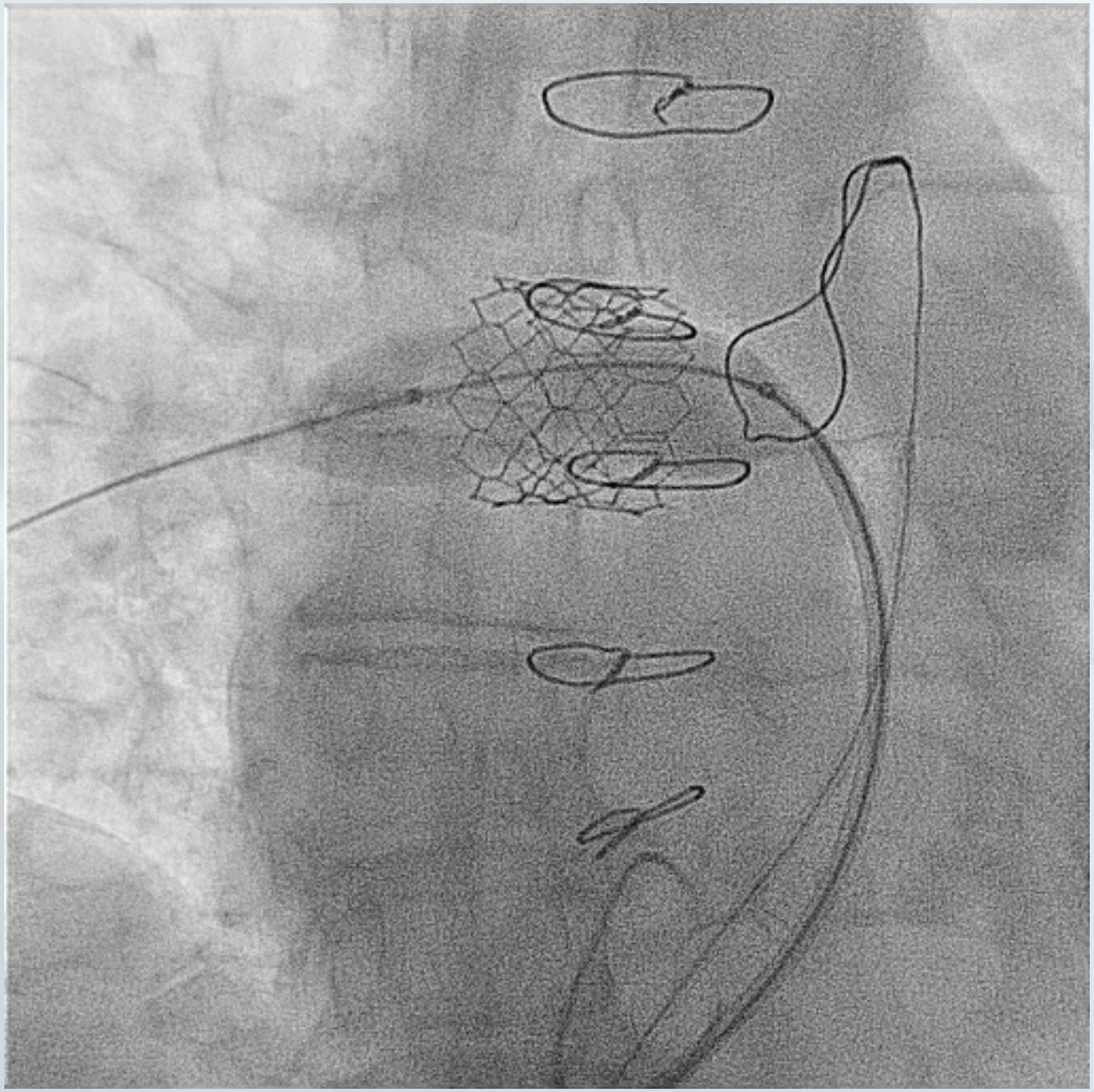

CASO CLINICO

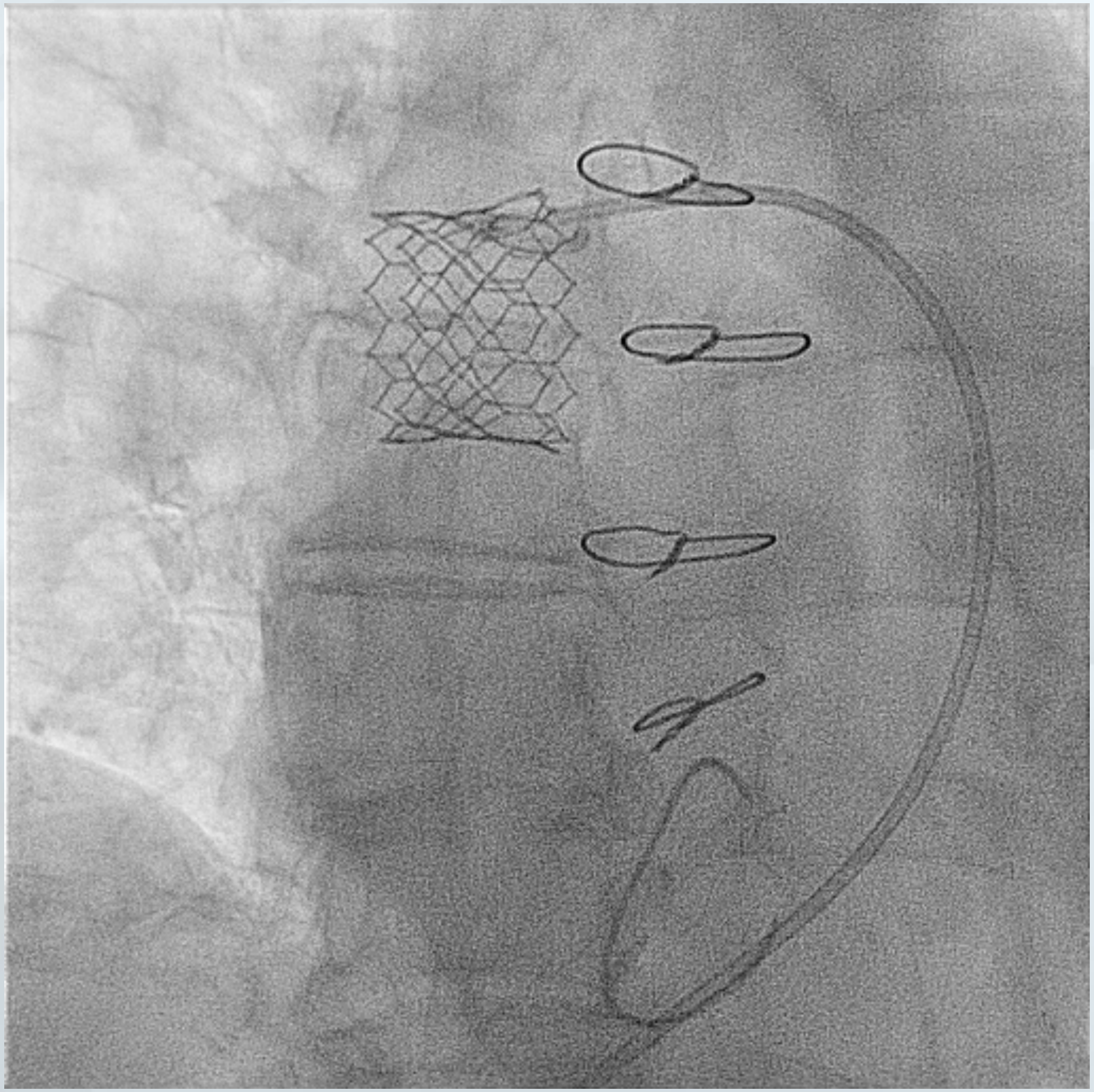

CASO CLINICO

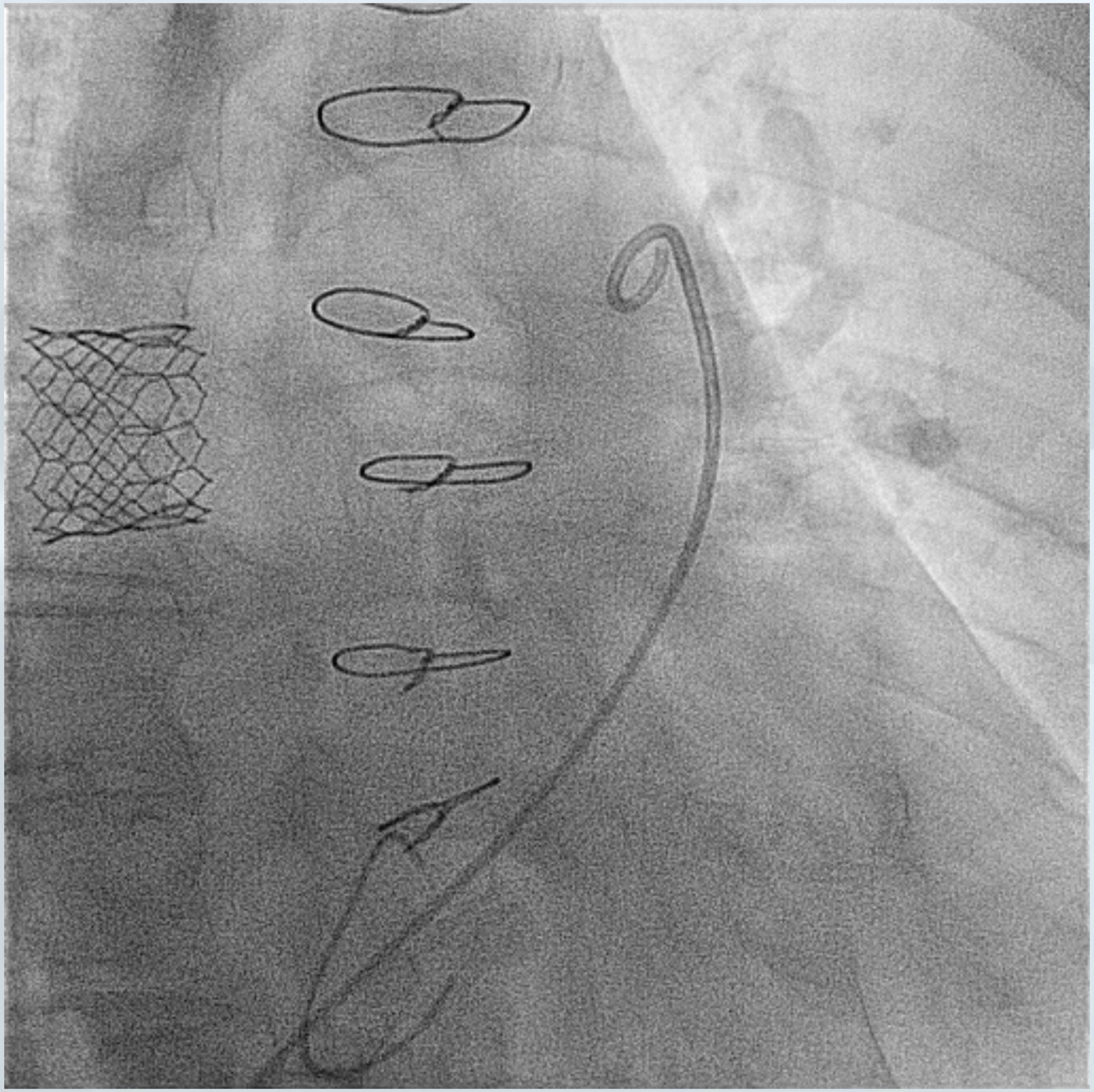

CASO CLINICO

- Dopo tentativo infruttuoso di riposizionamento della protesi
- Si procede ad intervento chirurgico di rimozione della protesi e sostituzione con bioprotesi Mosaic 31mm
- Dopo tre giorni di terapia intensiva , con necessita’ di emofiltrazione per riacutizzazione insufficienza renale,la paziente viene trasferita in reparto.
- Sette giorni dopo la paziente viene trasferita presso Clinica Riabilitativa Major ,in buon compenso emodinamico ed asintomatica per dispnea, angor e cardiopalmo.

CASO CLINICO

CONCLUSIONE:

Questo tipo di procedure richiedono una stretta sinergia tra diverse figure professionali, possibile solo in centri cardiologici estremamente specializzati, in cui le diverse competenze infermieristiche, cardiologiche, rianimatorie, chirurgiche e interventistiche possano operare contemporaneamente in una sala polifunzionale.

GRAZIE PER L’ATTENZIONE